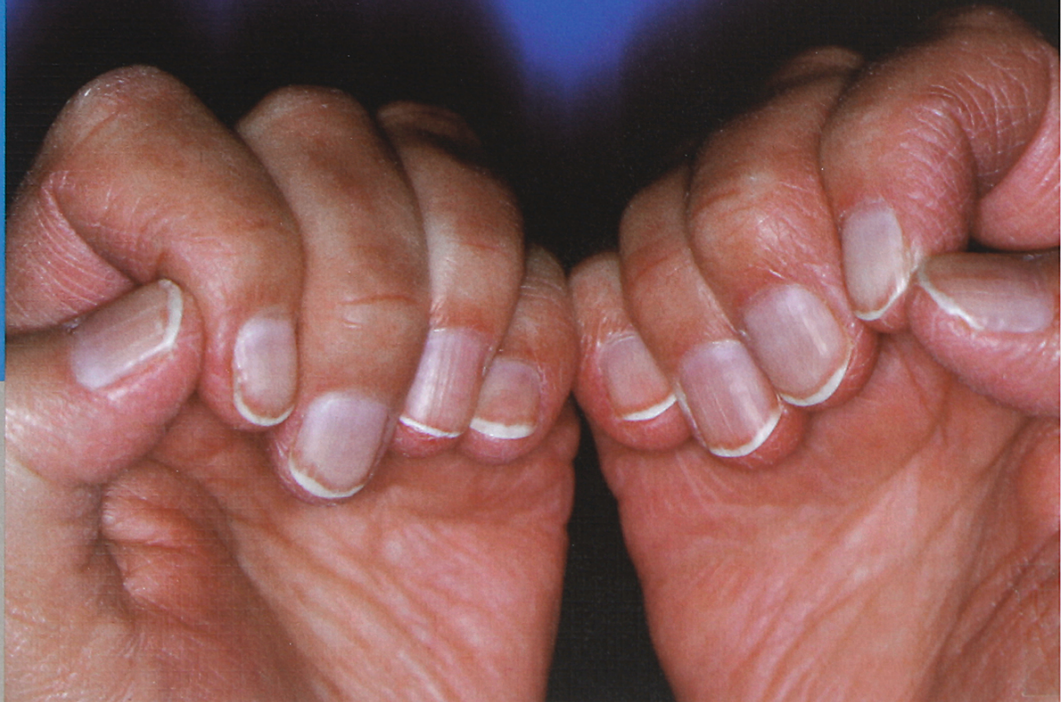

Krankhafte Veränderungen des Nagels

10., überarbeitete Auflage

H. Zaun, D. Dill

spitta



Über die Autoren



Professor Dr. Hansotto Zaun stand von 1994–1996 als Dekan an der Spitze der medizinischen Fakultät der Universität des Saarlandes. Er ist Ehrenmitglied der Ungarischen Dermatologischen Gesellschaft.

Seine medizinische Ausbildung begann er 1958 als Medizinalassistent an der Göttinger Hautklinik, setzte sie 1960 als wissenschaftlicher Assistent in Marburg und seit 1962 an der Universitätshautklinik in Homburg/Saar unter Leitung von Professor Dr. Fritz Nödl fort, wo er sich 1967 für Dermatologie und Venerologie habilitierte. Seine Habilitationsschrift „Pathologische Reaktionen am Haarfollikel“, wurde mit dem Hans-Schwarzkopf-Forschungspreis der Deutschen Dermatologischen Gesellschaft ausgezeichnet. Im selben Jahr wurde er zum Oberarzt ernannt, 1969 zum wissenschaftlichen Rat und 1971 zum außerplanmäßigen Professor. Seine wissenschaftlichen Schwerpunkte waren experimentelle und klinische Untersuchungen zur Physiologie und Pathologie der Hautanhangsgebilde, insbesondere Haare und Nägel, dermatologische Endokrinologie und Hautreaktionen bei inneren Erkrankungen. Dieses Interesse fand Niederschlag in mehr als 220 Zeitschriftenpublikationen, etwa 250 Vorträgen und 6 Handbuchartikeln und Monographien.

Als leitender Arzt prägte Hansotto Zaun den Ausbau der Hautklinik der städtischen Krankenanstalten Bremerhaven zwischen 1974 und 1980. Er kehrte als Ordinarius nach Homburg zurück und übernahm als Nachfolger seines früheren Chefs 1980 die Professur für Dermatologie und Venerologie sowie die Direktion der Universitätshautklinik, die er über 16 Jahre bis zum Amtsantritt seines Nachfolgers, Professor Dr. W. Tilgen, leitete. Auch nach seiner Emeritierung hat er kontinuierlich weiter für und in der Dermatologie gewirkt, u.a. als Gutachter für verschiedene wissenschaftliche Zeitschriften und bis zum Jahr 2000 als Mitherausgeber der Zeitschrift „Aktuelle Dermatologie“. Er war und ist stets Ansprechpartner und Mentor seiner ehemaligen Mitarbeiter.



Dr. Dorothee Dill ist seit 2008 Chefarztin der Hautklinik Lüdenscheid der Märkischen Kliniken GmbH. Zuvor war sie als geschäftsführende Oberärztin der Klinik für Dermatologie, Venerologie und Allergologie der Universitätskliniken des Saarlandes in Homburg/Saar tätig.

Arbeitsschwerpunkte sind Dermatochirurgie, Dermatoonkologie, Ultraschalldiagnostik der Haut, Subkutis und Lymphknoten und die Dermatohistologie.

Ihre klinische Ausbildung umfasste Innere Medizin (1989–1991) am Städtischen Krankenhaus Neunkirchen unter Leitung von Prof. Dr. Eberhard Börner und Dermatologie an der Hautklinik der Universitätskliniken des Saarlandes unter Leitung von Professor Dr. Hansotto Zaun (1991–1996). Seit dieser Zeit beschäftigt sie sich intensiv mit dem langjährigen Forschungs- und klinischen Schwerpunkt Ihres akademischen Lehrers: mit den Erkrankungen des Nagelorgans. Ihre persönliche Expertise in der operativen Therapie von Nagelveränderungen und akralen Tumoren führte zur Mitarbeit an Hansotto Zauns gefragtem Kompendium ab der 7. Auflage.

Es folgten Zusatzweiterbildungen in Allergologie, Phlebologie und medikamentöser Tumorthherapie. Heute ist sie aktiv tätig im Vorstand mehrerer Fachgesellschaften und Lehrbeauftragte der Universität Bonn. Sie leitet regelmäßig Operationskurse in In- und Ausland (u.a. für Nagelchirurgie) und im Rahmen des Weiterbildungskonzeptes der Deutschen Gesellschaft für Dermatochirurgie (www.dgdc.de).

Vorwort

Vorwort 10. Auflage

Die anhaltend große Nachfrage nach unserem „Nagelbuch“ hat eine Neuauflage erforderlich gemacht. Wir sehen darin eine Anerkennung unseres Anliegens, einen nützlichen Helfer für die Kollegen in der Praxis und für andere mit Nagelkrankheiten beschäftigte Berufsgruppen zur Verfügung zu stellen.

Nachdem die 7. Auflage (1999) und die 8. Auflage (2001) sehr gründlich überarbeitet und erweitert wurden, die 9. Auflage (2004) mit wenigen Ergänzungen erschien, wurde für die nun vorliegende 10. Auflage eine vollständige Überarbeitung, Aktualisierung und Erweiterung durchgeführt. So wurden neue diagnostische und therapeutische Verfahren, insbesondere in den Kapiteln *Nagelveränderungen bei Psoriasis* und *Nagelveränderungen durch Pilze* (einschließlich der Lasertherapie) aufgenommen. Spezielle Arzneimittelnebenwirkungen durch neue Wirkstoffe in der medikamentösen Tumorthherapie werden ebenso dargestellt, wie

innovative Produkte für die ergänzende (kosmetische) Nagelpflege erläutert. Eine Vielzahl neuer klinischer Beispiele erscheinen im großen Format und in der bewährten Güte farbiger Abbildungen, die die hohe Attraktivität der früheren Auflagen begründete. Entsprechend wurden Literaturverzeichnis und Sachregister erweitert und für alle Interessierten ohne fundierte dermatologische Ausbildung ein Glossar mit Erläuterung der wichtigen Fachbegriffe angefügt.

Wir hoffen, dass unser Buch weiterhin gute Akzeptanz finden wird. Für die nun schon langjährig bewährte und stets angenehme Zusammenarbeit bei der Vorbereitung der Neuauflagen und für die gute Ausstattung danken wir wiederum den Mitarbeitern des Spitta-Verlages.

Homburg und Lüdenscheid im Sommer 2013
Hansotto Zaun, Dorothee Dill

Inhalt

| | |
|--|----|
| Vorwort | 8 |
| Einleitung | 9 |
| Grundlagen der Nageldiagnostik | 11 |
| Der normale Nagel, Bau und Funktion | 11 |
| Aufbau | 11 |
| Feinbau | 11 |
| Wachstum | 12 |
| Störungen des Nagelwachstums und ihre Erkennung | 13 |
| Allgemeine Pathologie | 13 |
| Diagnostik von Nagelveränderungen | 14 |
| Spezielle Untersuchungsverfahren | 14 |
| Die krankhaften Veränderungen des Nagels | 15 |
| Fehlanlage, Fehlausbildung oder Verlust der Nagelplatte | 15 |
| Angeborene Aplasie, Hypoplasie oder Dysplasie des Nagels | 15 |
| - Anonychia aplastica | 15 |
| - Anonychia atrophica tarda | 15 |
| - Anonychia keratodes | 16 |
| - Onycho-Osteo-Dysplasie (Nagel-Patella-Syndrom) | 16 |
| - Kongenitale Onychodysplasie der Zeigefinger | 16 |
| - Dyskeratosis congenita (Zinsser-Engmann-Cole-Syndrom) | 16 |
| - Hereditäre ektodermale Dysplasien | 17 |
| Erworbene Atrophie und Vernarbung des Nagelbettes | 17 |
| Onychotillomanie, Nagelartefakte | 20 |
| Ablösung des Nagels und vorübergehender Nagelverlust | 21 |
| - Onychomadese | 21 |
| - Onycholyse | 23 |
| Brüchige und splitternde Nägel | 25 |
| Onychoschisis | 25 |
| Onychorrhexis | 27 |

| | |
|--|----|
| Gestaltungsanomalien der Nagelplatte (Profil, Krümmung, Dicke) | 27 |
| Veränderungen des Nagelprofils | 27 |
| - Brachyonychie | 28 |
| Doppelnagel und heterotope Nägel | 28 |
| Veränderungen der Nagelkrümmung | 29 |
| - Uhrglasnagel | 29 |
| - Unguis inflexus | 31 |
| - Papageienschnabelnagel | 31 |
| - Röhren- und Zangennagel | 31 |
| - Platonychie, Koilonychie | 32 |
| Veränderungen der Nageldicke | 33 |
| - Pachyonychia congenita | 33 |
| - Skleronychie und Yellow-Nail-Syndrom | 34 |
| - Onychauxis und Onychogrypose | 36 |
| - Großzehennageldystrophie des Kindes (kongenitale Stellungsanomalie) | 36 |
| Veränderungen des Reliefs der Nagelplatte | 38 |
| Grübchen | 38 |
| Dellen, Usuren | 38 |
| Querfurchen, Kerben | 40 |
| Hohlkehlen | 43 |
| Spaltbildungen | 43 |
| Therapiemöglichkeiten bei Spaltbildung und Strukturveränderungen der Nagelplatte | 44 |
| Altersbedingte Längsrillung und Perlrillung | 46 |
| Veränderungen von Farbe und Glanz der Nägel | 46 |
| Farbveränderung der Nägel (Dyschromie) | 46 |
| - Weißfärbungen des Nagels | 47 |
| - Milchglasnägel | 49 |
| - Dunkle Pigmentierungen des Nagels (schwarz, braun, blau, grün) | 51 |
| - Sonstige Dyschromien (rot, blaurot, gelb) | 58 |
| Abweichungen vom normalen Glanz der Nageloberfläche | 62 |
| - Glanznägel | 62 |
| - Trachyonychie | 62 |
| Kombinierte Phänomene | 64 |
| Psoriatische Nagelveränderungen | 64 |
| Mykotische Nagelveränderungen | 67 |
| - Onychomykosen durch Dermatophyten | 68 |
| - Onychomykosen durch Schimmelpilze | 69 |
| - Onychomykosen durch Hefen | 69 |
| - Therapie | 71 |
| Tumore im Nagelbereich | 73 |
| Gutartige Geschwülste | 74 |
| - Verrucae vulgares | 74 |
| - Exostosen (Osteochondrome) | 74 |

| | |
|---|-----|
| - Pseudozysten | 75 |
| - Fibrome | 76 |
| - Angiome, Glomustumore | 76 |
| - Seltene benigne Tumore | 77 |
| - Präkanzerosen, Carcinoma in situ | 78 |
| Bösartige Geschwülste | 78 |
| - Malignes Melanom | 78 |
| - Amelanotisches Melanom | 81 |
| - Plattenepithelkarzinom und Basaliom | 81 |
| - Seltene maligne Tumore | 82 |
| Spezielle Formen der Entzündung in der Nagelumgebung (Paronychie und eingewachsener Nagel) | 83 |
| Infektiöse Paronychie | 83 |
| Nichtinfektiöse Paronychie durch Medikamente | 83 |
| Paronychie und Nagelveränderungen unter medikamentöser Tumorthherapie | 84 |
| Nichtinfektiöse Paronychie bei anderen Haut- und Systemerkrankungen | 86 |
| Unguis incarnatus | 89 |
| Operationen in der Nagelregion | 91 |
| Allgemeine Hinweise zu operativen Eingriffen am Nagelorgan | 91 |
| Nagelavulsion (Nagelentfernung) | 92 |
| Diagnostische Biopsie der Nagelplatte und des Nagelbettes | 93 |
| Diagnostische Biopsie der Nagelmatrix | 93 |
| Operative Therapie des Unguis incarnatus | 94 |
| Therapie subungualer Hämatome | 98 |
| Vorgehen bei subungualen Tumoren | 99 |
| Operative Korrekturmöglichkeiten von Nagelfehlbildungen | 99 |
| Therapie der mukoiden Dorsalzyste | 100 |
| Vorgehen bei subungualen Pigmentierungen | 101 |
| Operative Therapie maligner Tumore am Nagelorgan | 101 |
| - Plattenepithelkarzinom | 104 |
| - Basalzellkarzinom | 104 |
| Allgemeine Gesichtspunkte zur Therapie von Nagelkrankheiten | 105 |
| Allgemeindiagnostische Bedeutung von Nagelveränderungen | 107 |
| Nagelsymptome als Zeichen einer Arzneimittelschädigung | 108 |
| Kennzeichnende Nagelsymptome bei inneren und Allgemeinerkrankungen | 110 |
| Kennzeichnende Nagelsymptome bei Hautkrankheiten | 112 |
| Literatur | 115 |
| Glossar | 125 |
| Sachregister | 129 |

Die krankhaften Veränderungen des Nagels

Fehlanlage, Fehlausbildung oder Verlust der Nagelplatte

In diesem Kapitel werden Krankheiten zusammengefasst, deren kennzeichnendes klinisches Merkmal das (u.U. nur zeitweilige) partielle oder vollständige Fehlen der Nagelplatte ist. Je nach Entstehungsweise wird der fehlende Nagel bzw. der nicht ausgebildete oder zerstörte Nagelanteil durch ein Narbengewebe oder Ersatzgewebe oder auch durch einen neuen Nagel ersetzt. Häufigste Ursache des Nagelverlustes ist die Ablösung des Nagels als Folge entzündlicher, toxischer oder traumatischer Einwirkungen (s. S. 21 ff.). Fehlen oder mangelhafte Ausbildung der Nagelplatte können weiterhin durch angeborene Entwicklungsstörungen oder erworbene Störungen der Nagelbildungen bedingt sein, fallweise auch durch Prozesse, die zur Zerstörung der Nagelmatrix führen (z.B. Tumoren) oder durch artifizielle Einwirkungen. Partielle Nageldefekte können mit Gestaltungsanomalien, Reliefveränderungen und Farbveränderungen vergesellschaftet sein (siehe dort).

Angeborene Aplasie, Hypoplasie oder Dysplasie des Nagels

Angeborene Entwicklungsstörungen der Nagelplatte können von Fall zu Fall alle oder nur einzelne Nägel betreffen. Solche Störungen

finden sich als isoliertes Symptom, häufiger jedoch in Kombination mit anderen ektodermalen und fallweise auch mesodermalen und neurologischen Fehlbildungen. Die hierher gehörigen Nagelsymptome sind z.T. nur als Einzelbeobachtungen bzw. in einzelnen Familien beschrieben worden. Da sie Leitsymptom für die Erkennung und Zuordnung der vorliegenden Erbkrankheit sein können, haben sie das besondere Interesse der Genetiker gefunden ([17], [18]). Für den Kliniker ist ihre Kenntnis vorwiegend aus differenzialdiagnostischen Gründen wichtig. Abgesehen von eventuellen Möglichkeiten zur kosmetischen Verbesserung – z.B. durch Anwendung künstlicher Nägel ([19]) – gibt es keine geeigneten Therapiemöglichkeiten. Wir beschreiben nachfolgend stichworthaft einige der zur Rede stehenden Anomalien, die verschiedene klinische Varianten hereditärer Nagelfehlbildungen repräsentieren.

Anonychia aplastica

Angeborenes Fehlen der Nägel, beobachtet über mehrere Generationen an beiden Ringfingern.

Anonychia atrophica tarda

Entwicklung einer Anonychie unter Umwandlung des Nagelbettes in weiches Narbengewe-

be an mehreren Fingern im 5.–8. Lebensjahr; familiär gehäuft auftretend.

Anonychia keratodes

Häufigere angeborene Fehlbildung mit Ersatz der Nägel durch weiches, schuppendes, der verhornenden Epidermis entsprechendes Gewebe. Finger- und Fußnägel werden befallen.

Onycho-Osteo-Dysplasie (Nagel-Patella-Syndrom)

Dominant erbliches ekto-mesodermales Syndrom mit obligaten Fehlbildungen der Nägel und rudimentär angelegten oder fehlenden Patellae. Die Nagelveränderungen betreffen regelmäßig die Daumen, daneben in abnehmender Häufigkeit die Finger II–V, und zeigen sich als vollständige Nagelatrophie oder teilweiser Nagelverlust, wobei recht typisch die ulnaren Nagelhälften dystrophiert sind, die Nägel aber auch distalwärts verkürzt bleiben. Röntgenologisch finden sich Exostosen an den Dorsalseiten der Ossa iliaca und weitere Skelettanomalien.

en. Fakultativ assoziierte Symptome sind Cutis laxa, Überstreckbarkeit der Gelenke und Fehlbildungen der Nieren.

Kongenitale Onychodysplasie der Zeigefinger

Bei dieser ein- oder beidseitigen angeborenen Anomalie fehlen die Nägel der betroffenen Finger vollständig (Abb. 2) oder sind deformiert (Mikroonychie, Polyonychie). Die Störung kann weitere Finger zusätzlich betreffen und ist gelegentlich mit Syndaktylie assoziiert. In der Literatur sind familiäre und sporadische Beobachtungen berichtet worden. Es wird heute vermutet, dass verschiedene Störfaktoren während der embryonalen Entwicklung für die Manifestation einer kongenitalen Onychodysplasie verantwortlich sein können (vgl. [20]).

Dyskeratosis congenita (Zinsser-Engmann-Cole-Syndrom)

Vorwiegend bei männlichen Personen ab etwa dem 10. Lebensjahr auftretende Polydysplasie mit kennzeichnender schwerer Dystrophie

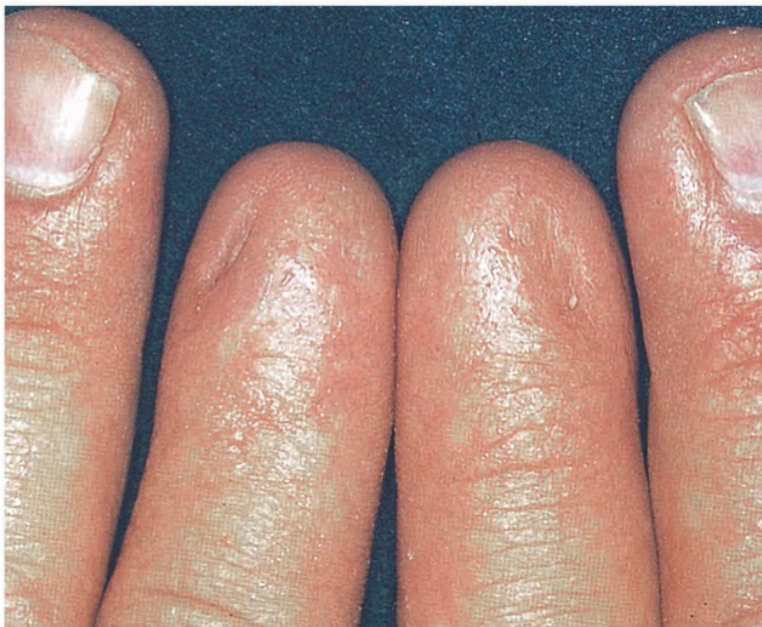

Abb. 2: Kongenitale Onychodysplasie der Zeigefinger. Beide Zeigefingernägel fehlen, und die Nagelbetten sind mit einem Ersatzgewebe überwachsen. Auch der Mittelfingernagel der rechten Hand ist deformiert.

der Nägel: teilweiser oder vollständiger Nagelverlust und Ersatz durch kleinblättrige, dünne, unregelmäßig gelagerte Hornplättchen. Weiter finden sich Palmar- und Plantarhyperhidrose, netzförmige Pigmentierungen an Hals und Extremitäten, Leukoplakien und Blutkrankheiten.

Hereditäre ektodermale Dysplasien

Unter diesem Begriff werden angeborene Syndrome zusammengefasst, bei denen Fehlbildungen an zwei oder mehr ektodermalen Differenzierungsprodukten (Haarfollikel, Nägel, Schweißdrüsen, Zähne) vorliegen. Soweit die Nägel beteiligt sind, finden sich z.T. Verdickungen der Nagelplatten mit verlangsamtem Wachstum, bei anderen Formen sehr dünne hypoplastische Nägel (Abb. 3), Onycholysen ([21]) und vollständige Nagelverluste mit Pterygiumbildung (Abb. 4) oder Mikroonychien (Abb. 5). Assoziierte ektodermale Symptome sind von Fall zu Fall Hypotrichosen, Haarschaftanomalien, Zahnmissbildungen, Fehlen oder Unterentwicklung der Schweißdrüsen und

gelegentlich der Brustdrüsen. Vielfältige Veränderungen an anderen Strukturen, insbesondere Skelettmissbildungen und neurologische Störungen, können den ektodermalen Fehlbildungen assoziiert sein.

Erworbene Atrophie und Vernarbung des Nagelbettes

Erworbene Atrophien, d.h. stark verdünnte und verlangsamt wachsende, in der Regel dann auch brüchige Nägel, finden sich bei peripheren Durchblutungsstörungen, z.B. bei Raynaud-Syndrom und progressiver Sklerodermie sowie diabetischen Zirkulationsstörungen und bei neurologisch bedingten Störungen der Trophik (Abb. 6). Mit fortschreitender Minderdurchblutung und insbesondere bei arteriellem Verschluss werden die Nägel – nicht selten isoliert an einzelnen Fingern – abgestoßen, und die Nagelbetten vernarben (Abb. 7). Das Nagelhäutchen kann als Pterygium (vgl. Abb.

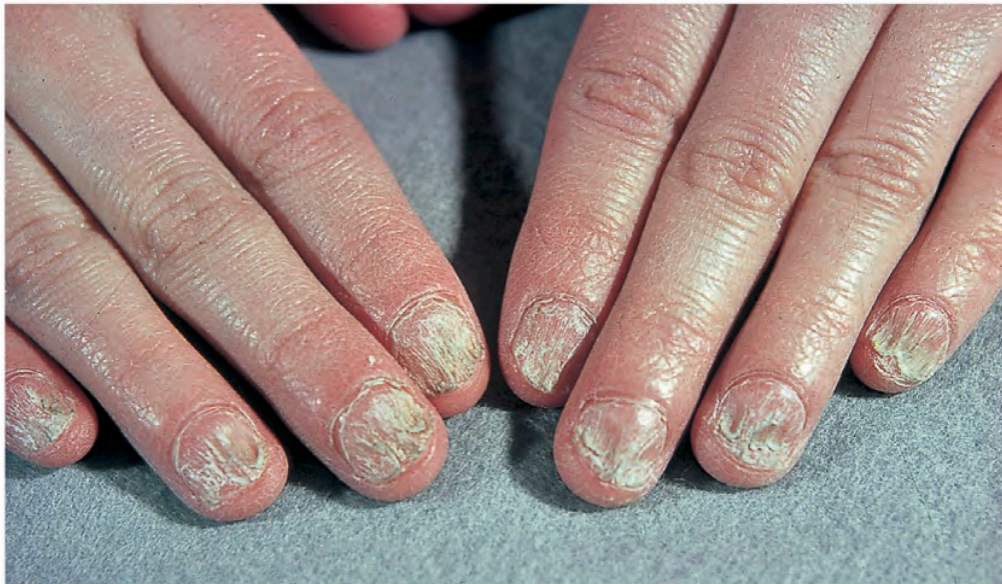

Abb. 3: Angeborene Nageldysplasie in Kombination mit Atrichie (kongenitales ektodermales Dysplasiesyndrom)

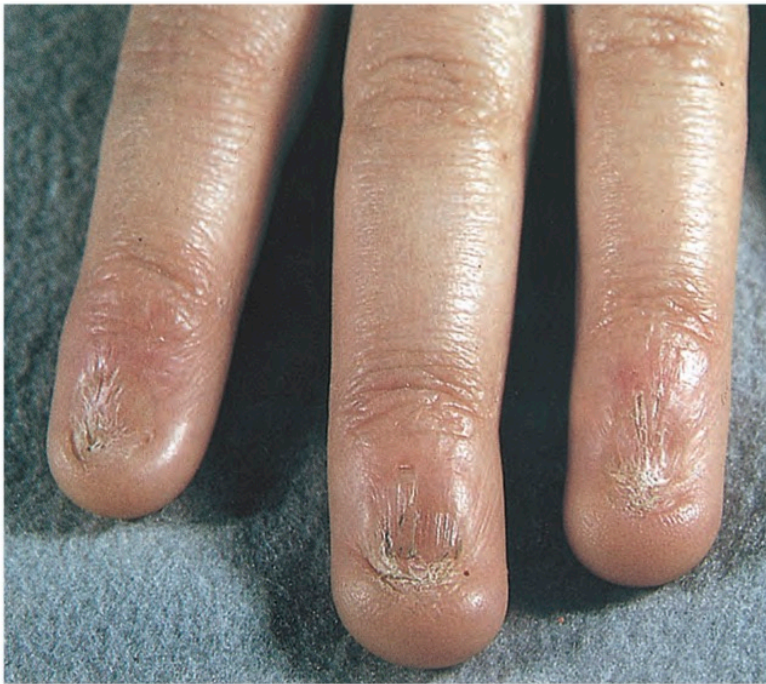

Abb. 4:
Angeborene Anonychie
mit Überwachsung der
Nagelbetten durch die
Nagelhäutchen (Pterygi-
umbildung)

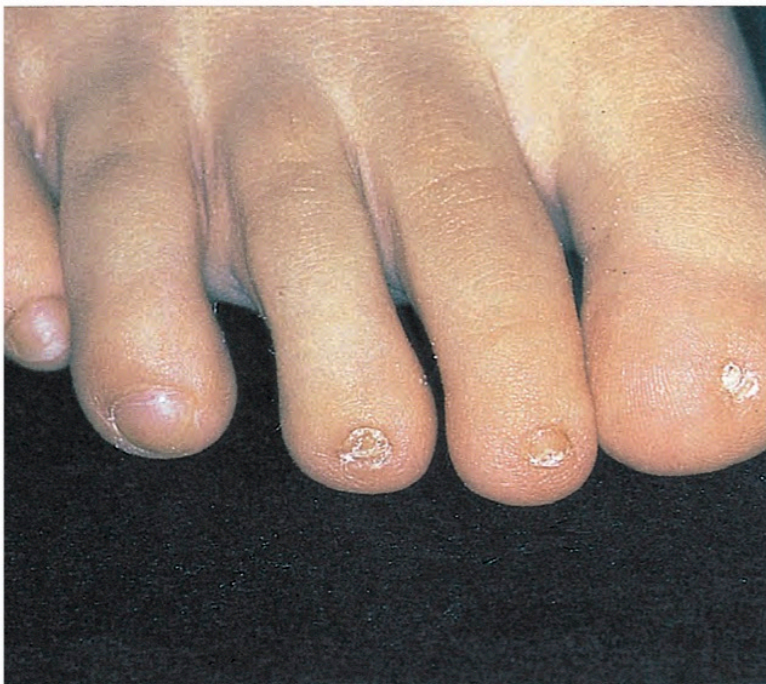

Abb. 5:
Mikroonychie bei einem
Fehlbildungssyndrom
mit Skelettmissbildungen
(Zimmermann-Laband-
Syndrom)

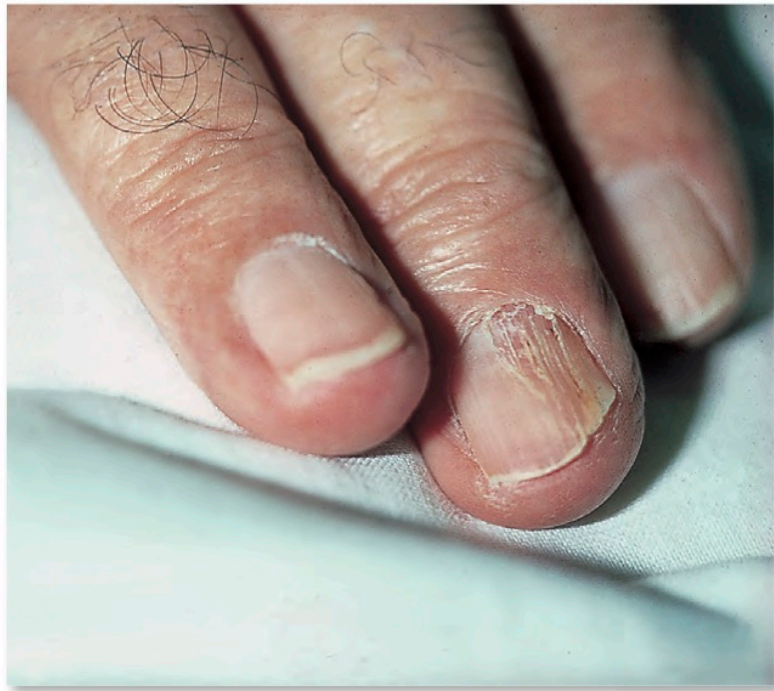

Abb. 6:
Beginnende Nagelatrophie bei Syringomyelie

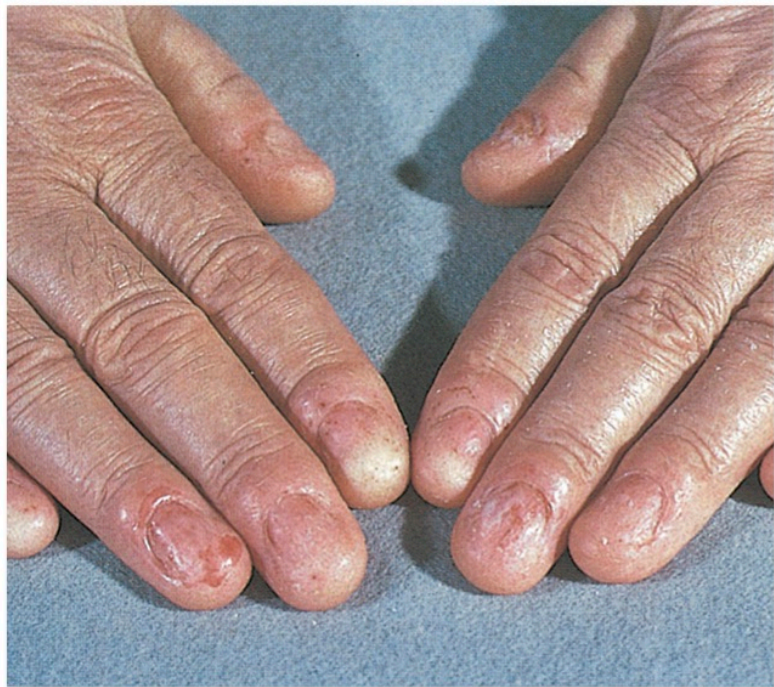

Abb. 7:
Onychoatrophia totalis
(hier vermutlich Folge
eines Lichen ruber)

Essentiell ist die Blutleere für die Darstellung der lateralen Matrixtaschen und für die Abgrenzung von Pigmentanomalien in der Matrix.

Intraoperativ wird auf eine elektrische Blutstillung verzichtet – wegen der unnötigen Traumatisierung und Gefährdung der Blutzirkulation.

Zum Wundverschluss wird resorbierbares Nahtmaterial der Stärke 5–0, 6–0, z.B. Vicryl®, PDS® oder Monocryl® verwendet. Vielfach genügen sterile Klebestreifen (z.B. Leukostrip®).

Für die Verbände wird sterile Fettgaze eingesetzt; bei Heilung per secundam intentionem haben sich Hydrogel- oder Hydropolymerverbände bewährt.

Postoperativ wird ein Polsterverband angelegt, und die Patienten werden zur Hochlagerung der betroffenen Extremität für 24–48 Stunden und zur Nikotinkarenz für 4–5 Tage (Vasokonstriktion!) instruiert ([4], [151]). Ein peripher wirksames Analgetikum (z.B. Ibuprofen) ist meist erforderlich und sollte 1–2 Stunden postoperativ eingenommen werden.

Der Verbandswechsel erfolgt in der Regel am 2. Tag post operationem, bei Schmerzen oder durchgeblutetem Verband früher, anschließend nach weiteren 3–5 Tagen. Bei infizierten Wunden sind täglich Verbandswechsel mit antiseptischen Präparaten (z.B. Polyvidonjod-Salbe, Octenilin® Gel) indiziert.

Nagelavulsion (Nagelentfernung)

Es gibt nur noch wenige Indikationen für eine komplette Nagelavulsion. Am häufigsten wird diese wohl als Initialmaßnahme bei ausgeprägter Onychomykose mit schwerer Dystrophie der Nagelplatte durchgeführt – als Voraussetzung für eine effektive Therapie. Nach der Entfernung der Nagelplatte ist eine sorgfältige Kürettage der subungualen Keratosen erforderlich, die durch Pilzbefall des Nagelbettepithels entstehen ([151]). Bei der Extraktion ist insbesondere die Region der Nagelmatrix schonend zu behandeln. Dann folgt die externe und/oder systemische antimykotische Therapie zur Prophylaxe des erneuten Pilzbefalls im nachwachsenden Nagel.

Die Avulsion kann mit 2 Techniken erfolgen: von distal oder von proximal ([4]). Abhebung von distal: die Nagelplatte wird mit einem vorne abgerundeten Spatel, einer abgerundeten Schere ([147]) oder mit einer speziellen Nagelzange vorsichtig von distal nach proximal stumpf unterminiert und vom Nagelbettepithel abgelöst. Mittels halbkreisförmiger horizontaler Drehung wird die in der Mitte fixierte Nagelplatte aus den lateralen Matrixtaschen herausgelöst und vorsichtig von Kutikula und dorsalem Nagelfalz getrennt. Die erforderlichen diagnostischen oder therapeutischen Maßnahmen folgen, anschließend wird ein nicht haftender Fettgaze- oder Salbenverband angelegt.

Für die Nagelavulsion von proximal werden zunächst das Nagelhäutchen und der proximale Nagelwall von der Nagelplatte abgelöst und diese mit einem Spatel oder stumpfen Häkchen von der Matrix nach distal abgehoben ([147]). Dieses Verfahren ist insbesondere für Eingriffe am proximalen Nageldrittel mit nur partieller Entfernung des Nagels geeignet ([153]).

Diagnostische Biopsie der Nagelplatte und des Nagelbettes

Lokalisation und Größe der Präparation richten sich nach dem zu klärenden Befund.

In der Literatur sind vielfältige Möglichkeiten der Nagelbiopsie beschrieben ([4], [149], [154], [155]). Elegant und minimal traumatisierend ist die Fensterung der Nagelplatte mit einer Rundstanze Ø 4–5 mm ([151]). Für die Differenzierung von umschriebenen Pigmentierungen der Nagelplatte oder subungualen Hämatom kann diese einfache diagnostische Maßnahme (nach Auflichtmikroskopie) auch ohne Lokalanästhesie erfolgen. Im Falle eines Hämatoms haftet das denaturierte Blut meist bröckelig an der Unterseite der Nagelscheibe, das Nagelbett erscheint unverändert. Die histologische Untersuchung des Nagelstücks ist obligat zu empfehlen. Der Defekt wird mit einem Salbenverband oder Hydropolymer bedeckt und wächst mit der Nagelplatte aus.

Bei suspektem Befund wird in Leitungsanästhesie nachfolgend eine Biopsie des Nagelbettes mit einer 3-mm-Stanze durchgeführt. Ist die

Nagelscheibe frei von Pigment, kann sie als physiologischer Verband auf den Defekt zurückverlagert werden (Abb. 90).

Zur Beurteilung von Nagelwachstumsstörungen muss auch die Nagelmatrix in der Biopsie enthalten sein.

Diagnostische Biopsie der Nagelmatrix

Neben der Diagnostik von Wachstumsstörungen und der Exzision von subungualen Tumoren ist eine Biopsie aus der Matrix häufig zur Abklärung von striären (melanozytären) Pigmentierungen indiziert ([156], [157]) (Abb. 91).

Entscheidend ist die Biopsie am proximalen Ursprung des Pigmentstreifens im Bereich der Nagelmatrix, um die pigmentproduzierenden Melanozyten sicher zu erfassen.

Nach seitlicher Hautinzision am dorsalen Nagelwells wird das proximale Drittel der Nagelplatte vorsichtig abgelöst und hochgeklappt. Der Ursprung des Pigmentstreifens in der Matrix wird bis zu einer Größe von 3 mm durch

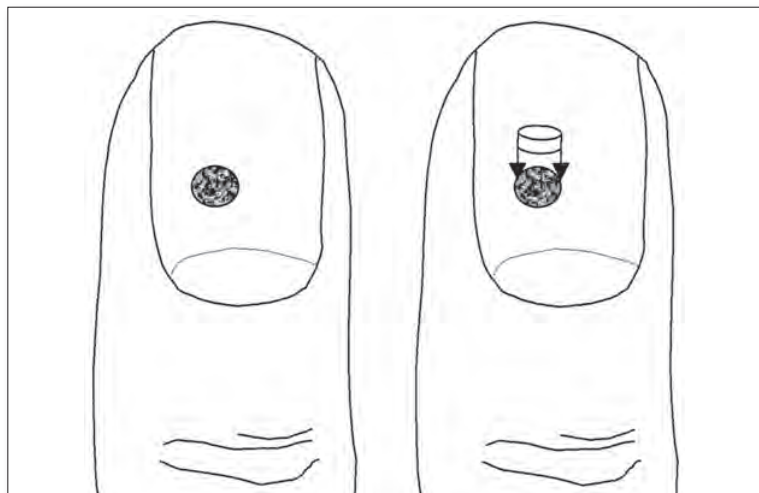


Abb. 90:
Diagnostische Biopsie
der Nagelplatte und/
oder des Nagelbettes
mit Rückverlagerung der
Nagelscheibe